

Карбокситерапия в лечении язв нижних конечностей (*ulcus cruris*) а диабетические язвы

Доктор медицины Гана Зеленкова, доктор наук.

**ДОСТ – Дерматовенерологическое отделение
санаторного типа, Свидник**



Лечение хронических ран

- Эффект применения CO₂ в случае ульцерации нижних конечностей разной этиологии был повторно отмечен в ряде исследований.
- Были приведены хорошие результаты у пациентов с пролежнями, а также гангреной pyoderma.
- Карбокситерапию необходимо комбинировать с конвенционной терапией, но видно, что она улучшает заживление и образование грануляции внизу дефектов, а также имеет обезболивающее действие.



Лечение хронических ран

Сочетание карбокситерапии

+

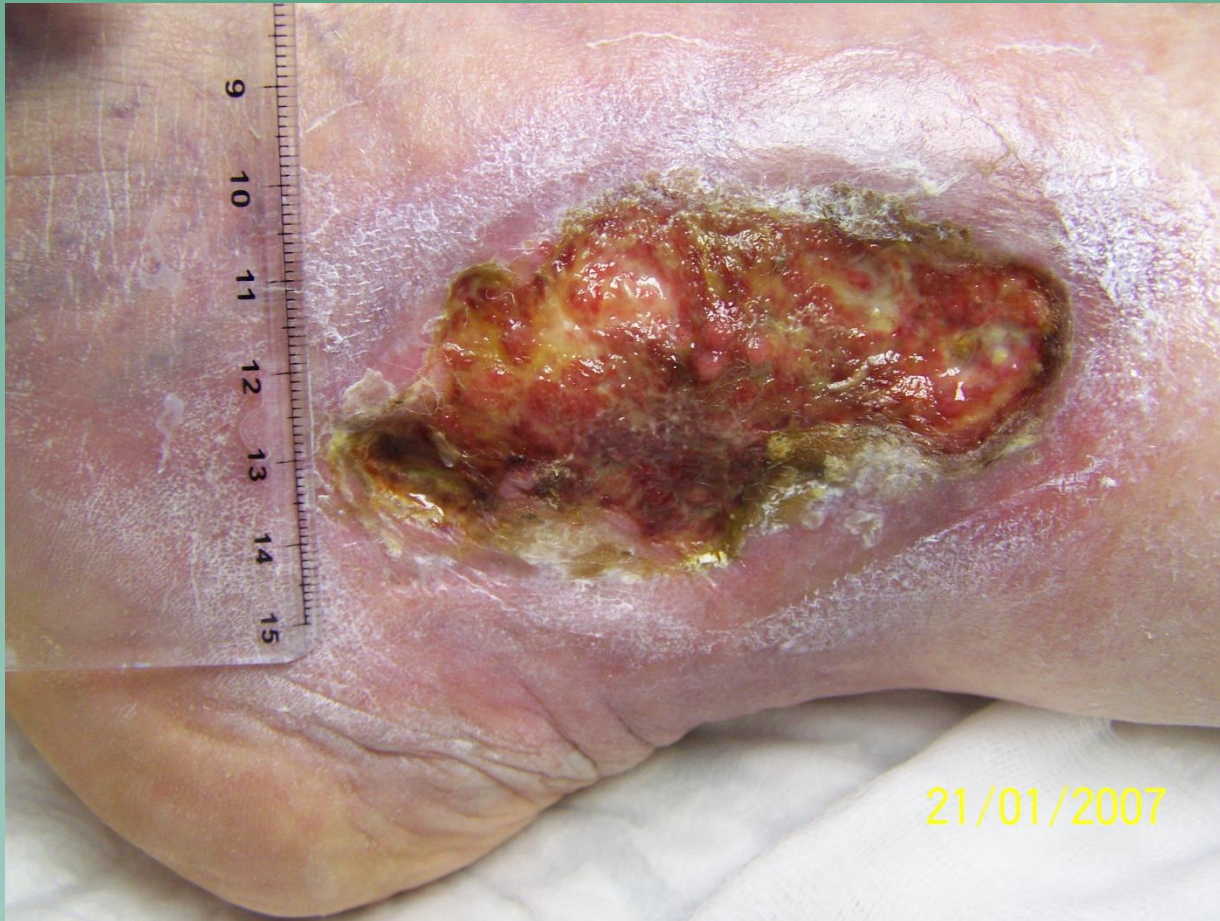классические методы лечения язв

Показания:

- Варикозные вены, хроническая венозная недостаточность
- Язвы – хронические раны различной этиологии, в том числе ишемические и диабетические
- Пролежни
- Раны после операций и тяжелых травм
- Поддержка заживления после применения имплантатов кожи



Лечение язв нижних конечностей



Перед применением карбокситерапии

- чтобы рана должна быть очищена (не присутствовать некроз, гнойные покрытия)
- **вокруг раны не должны быть признаки воспаления (экзема)**
- Пациенты должны быть проинструктированы по технике лечения
- **Выяснение о возможности легкой боли**

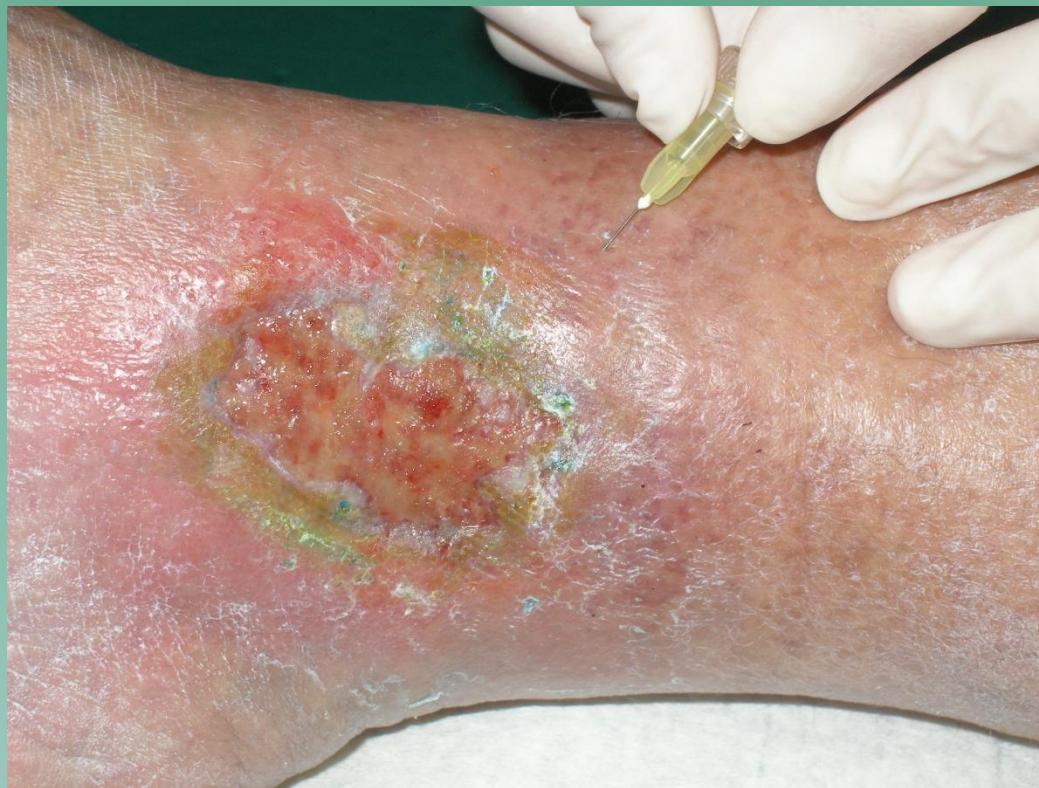

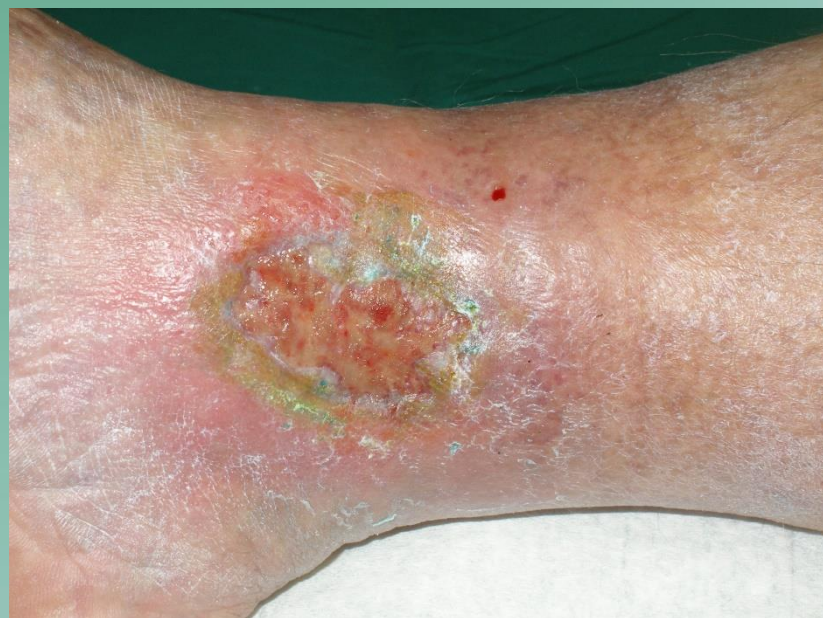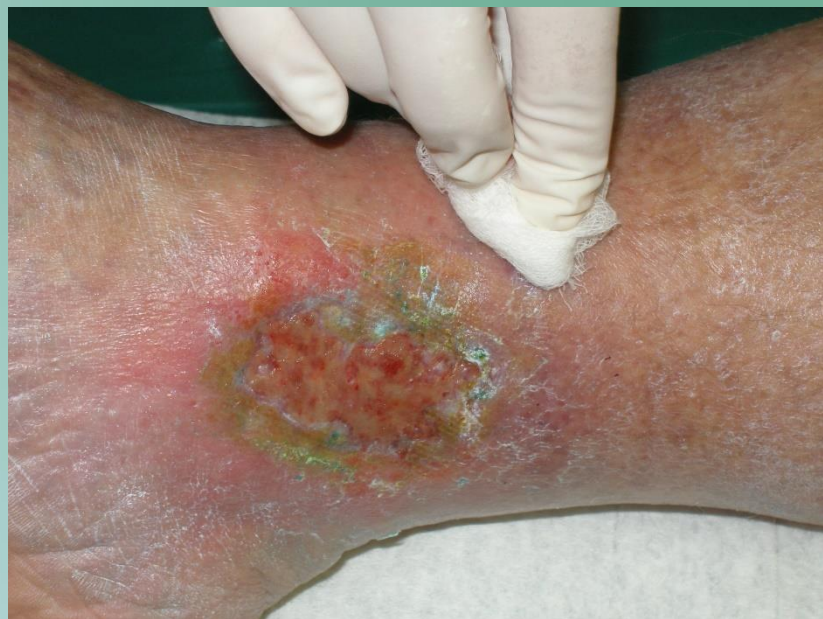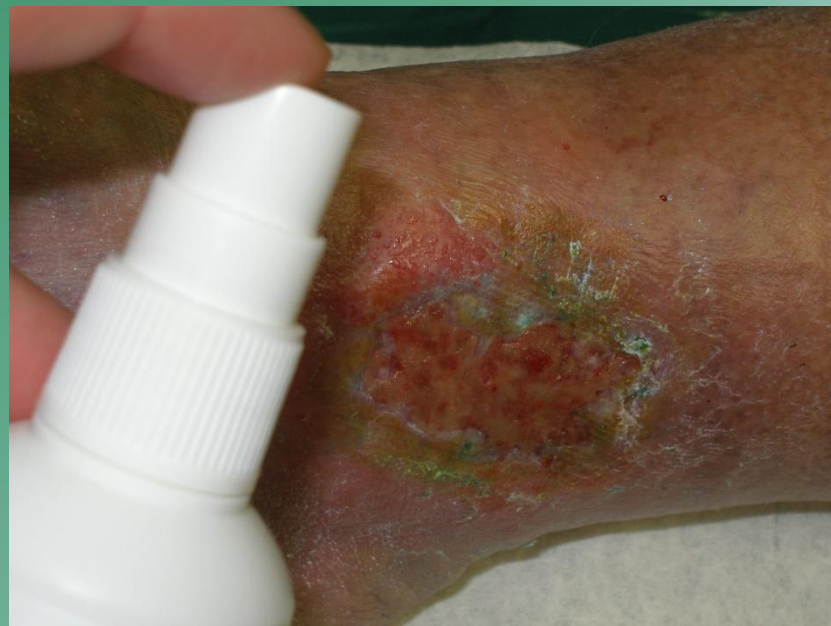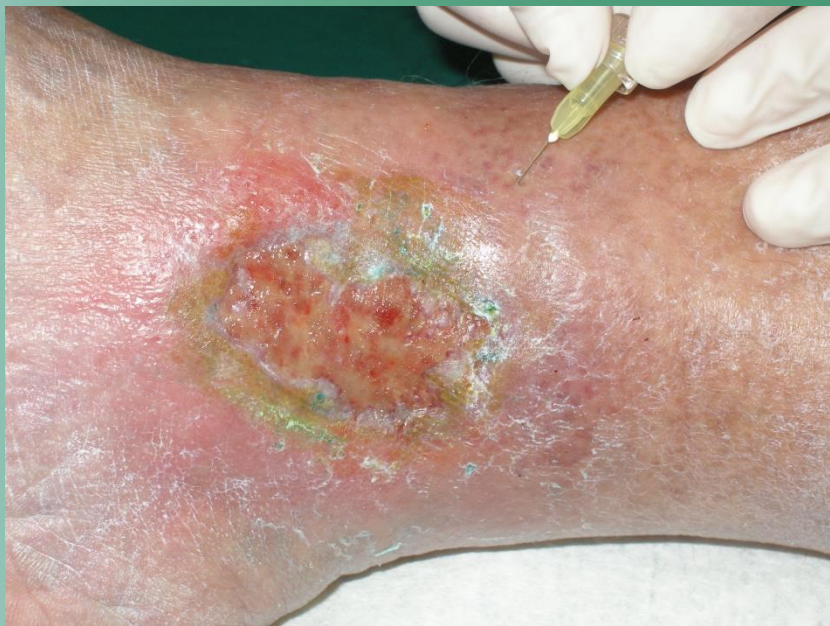Периодичность проведения лечения

- Обычно лечение проводится 2 раза в неделю – понедельник и четверг
- **В общей сложности 3 процедуры, 10 дней перерыв и снова повторить 3 процедуры**
- 📖 Всегда одна линия уколов на одну процедуру
- 📖 Дозирование можно индивидуально изменять
- 📖 В целом, достаточно 6-10 процедур (в зависимости от размера раны)



Улучшение макро- и микроциркуляции - Пример выполнения уколов т 1 до 1,5 см от края раны

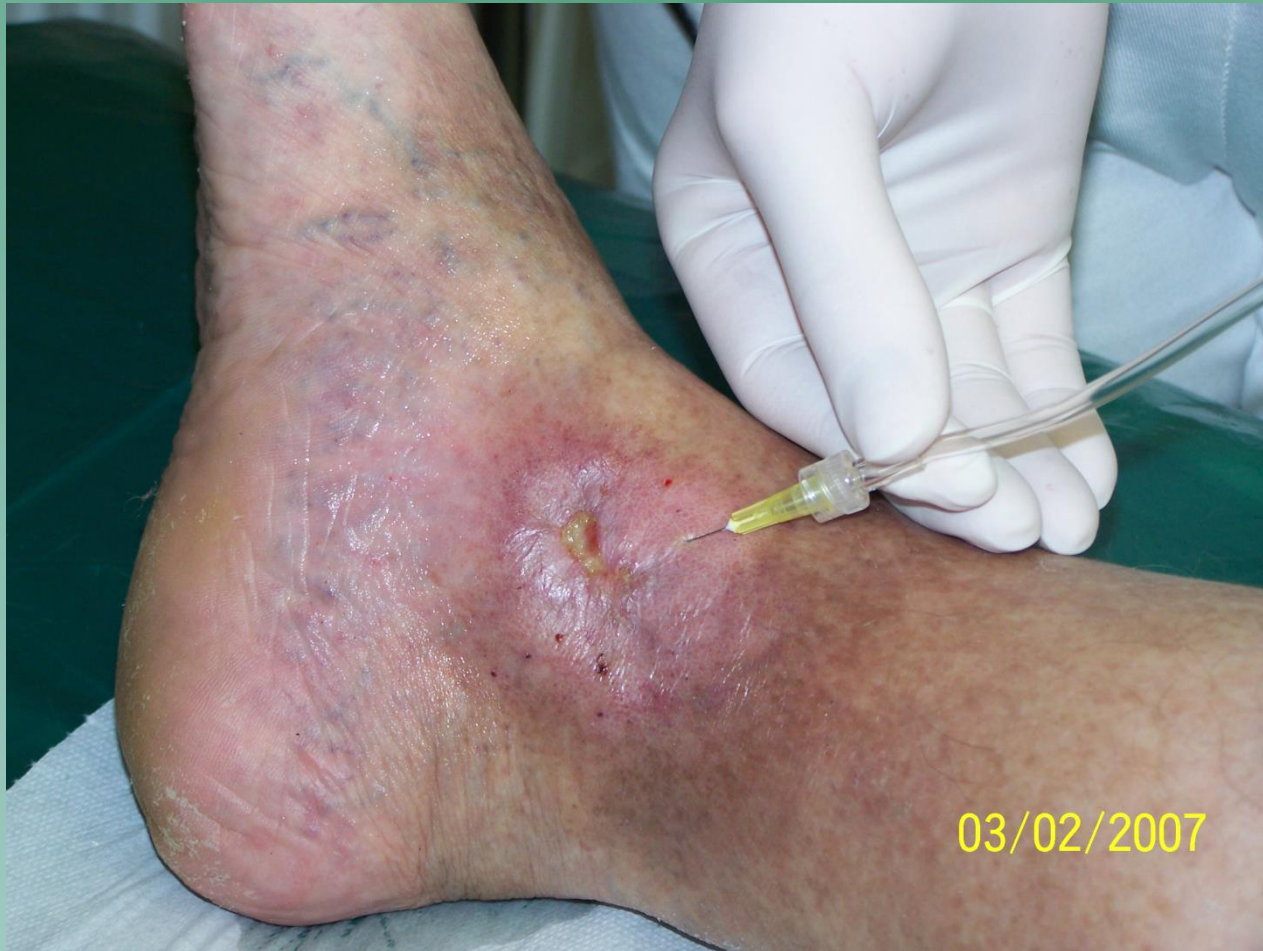



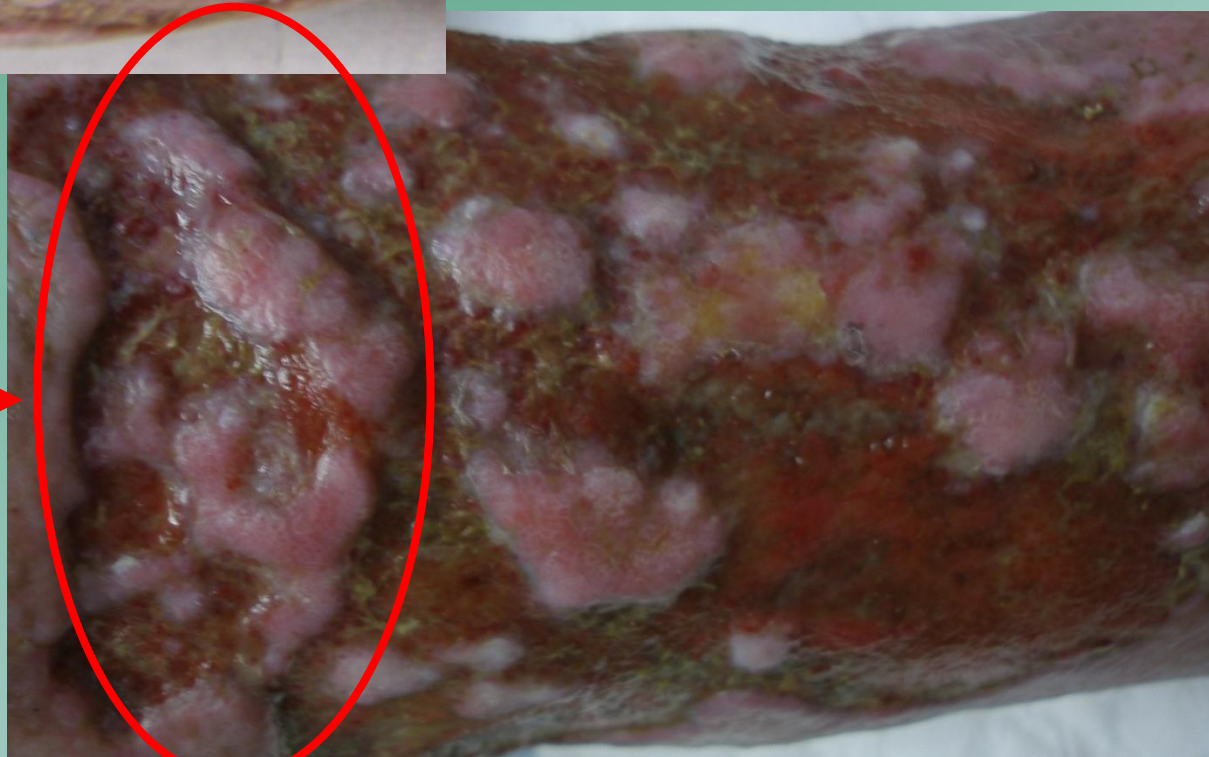
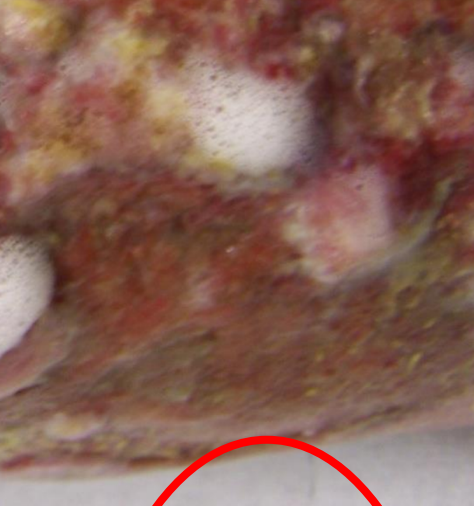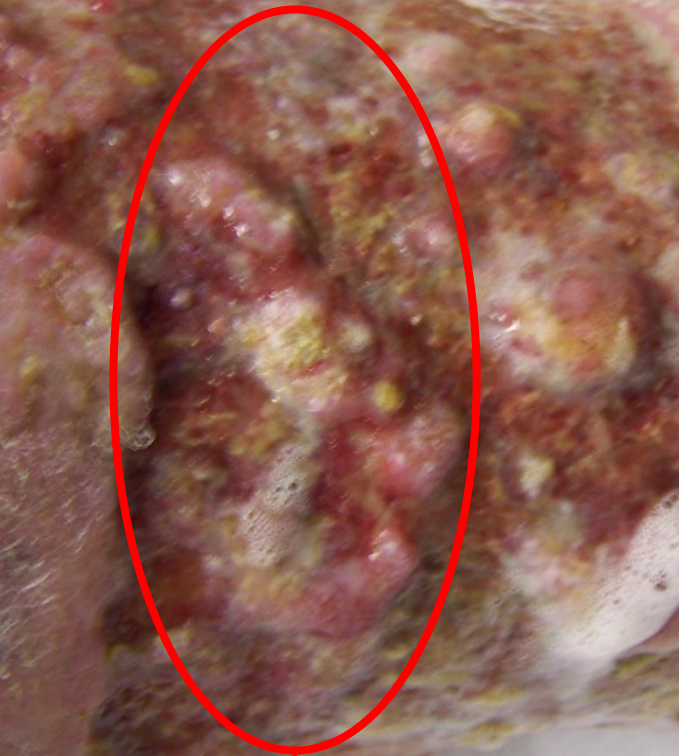Minsk 2017



Лечение язв нижних конечностей



Карбокситерапия –10 наши результаты

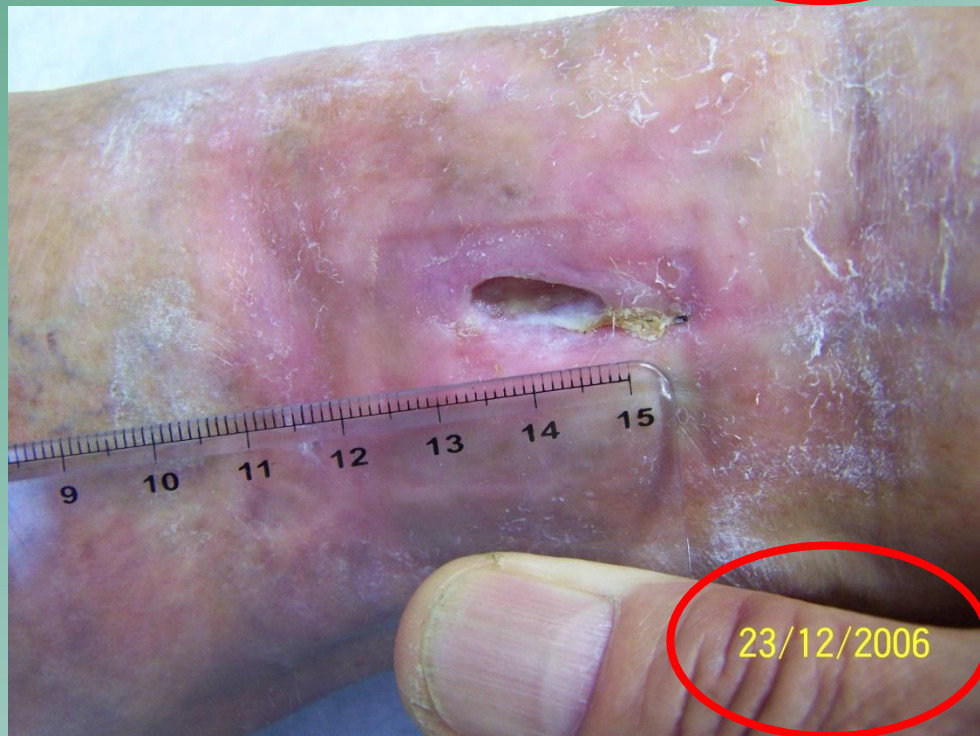
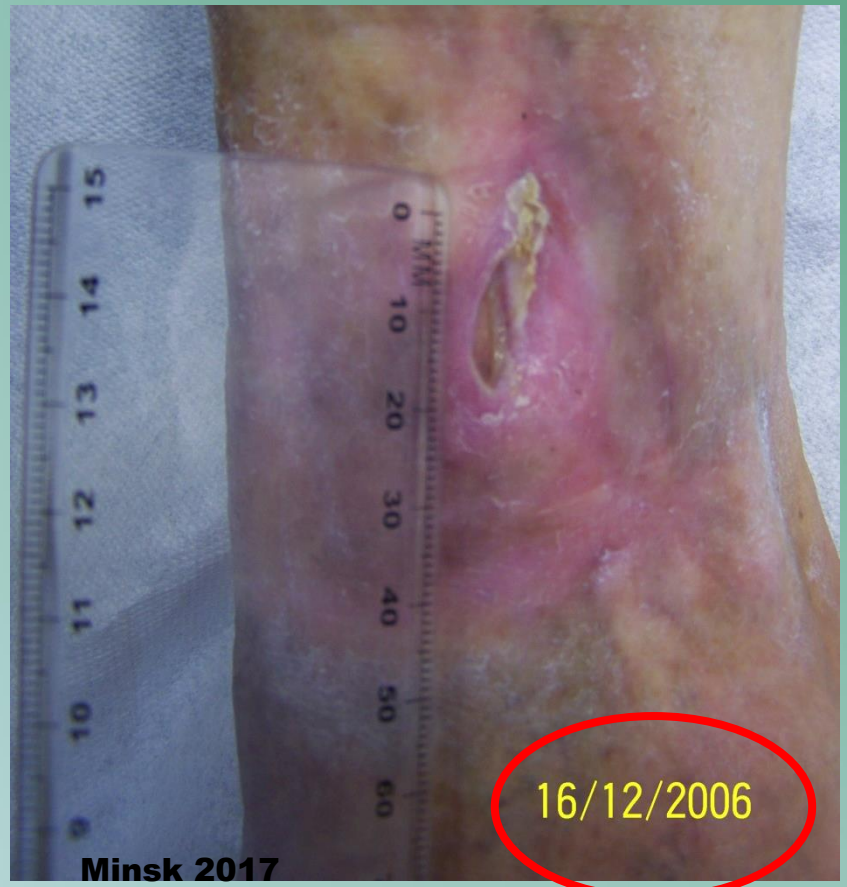
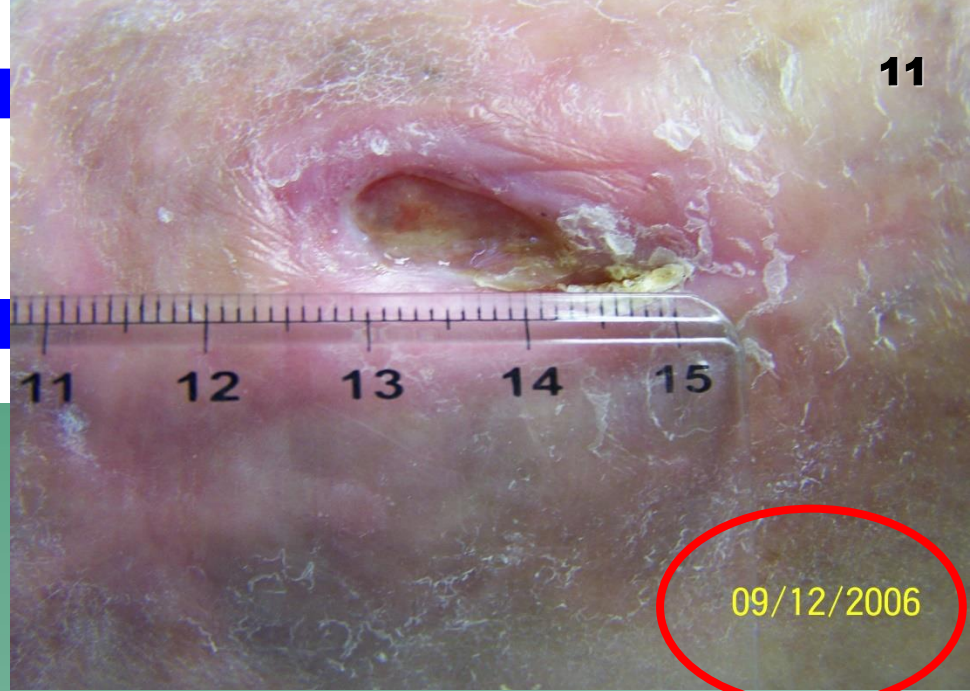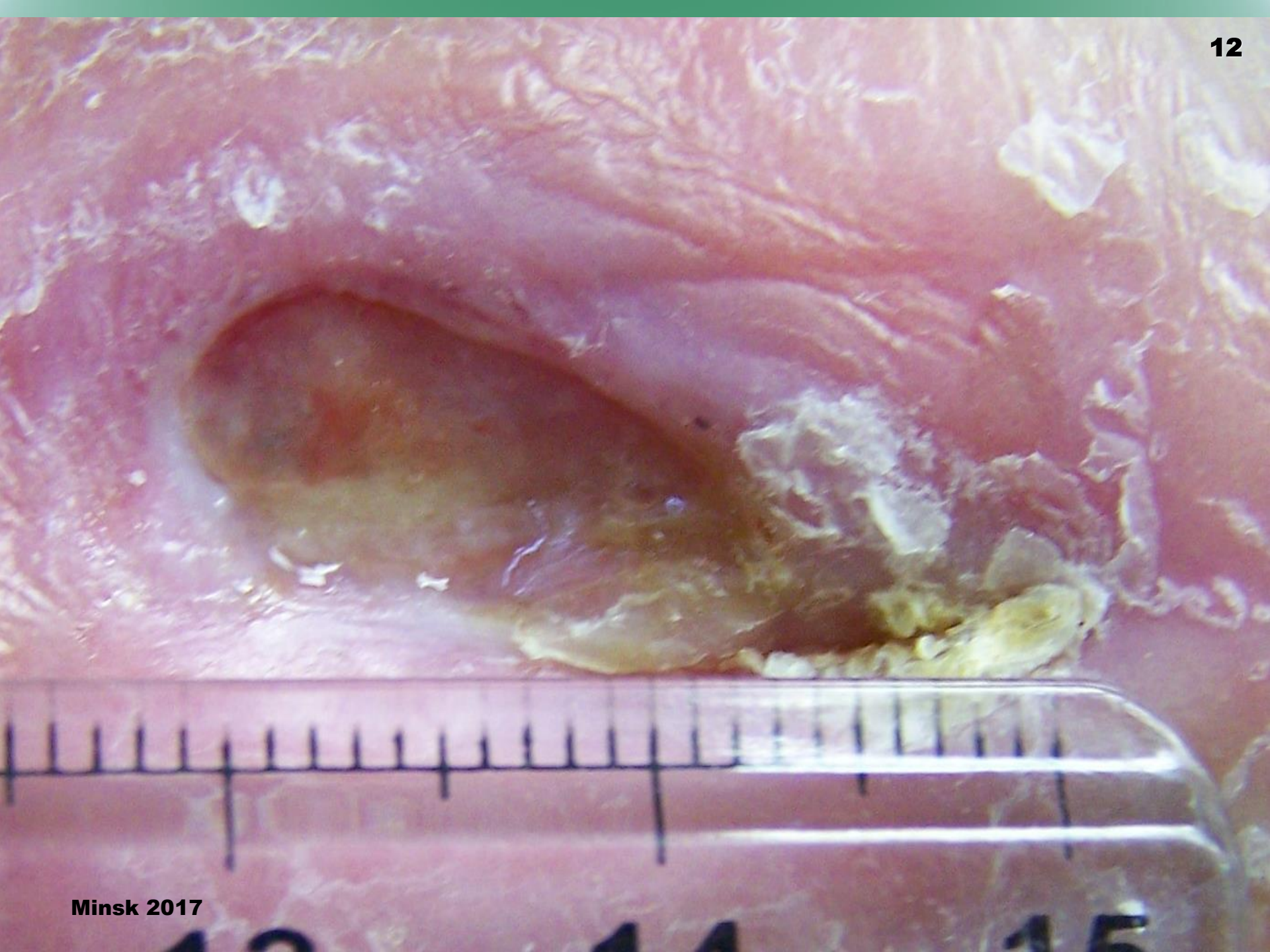
**Перед и
после 14
дней**

Карбокситерапия

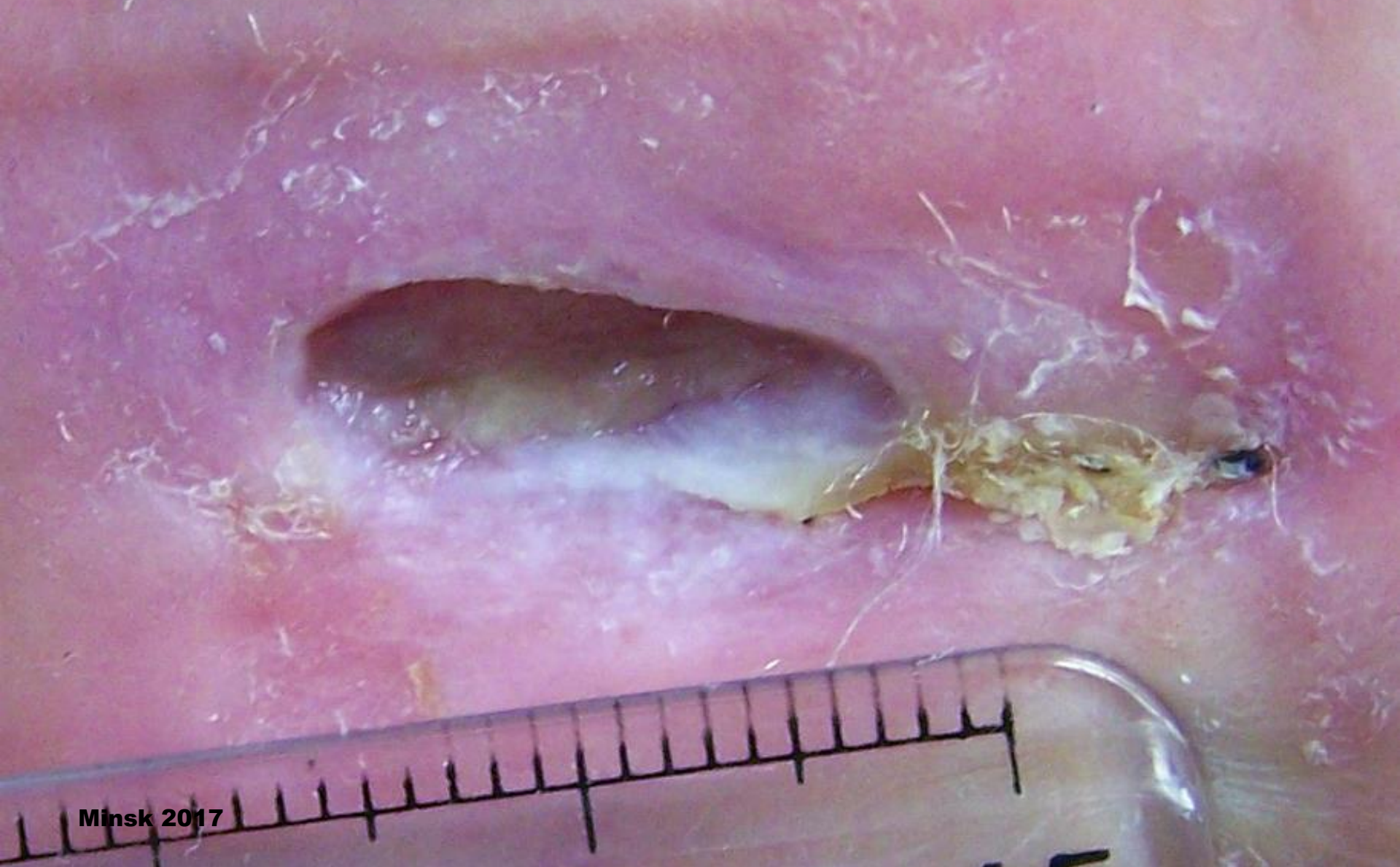
—

наши результаты

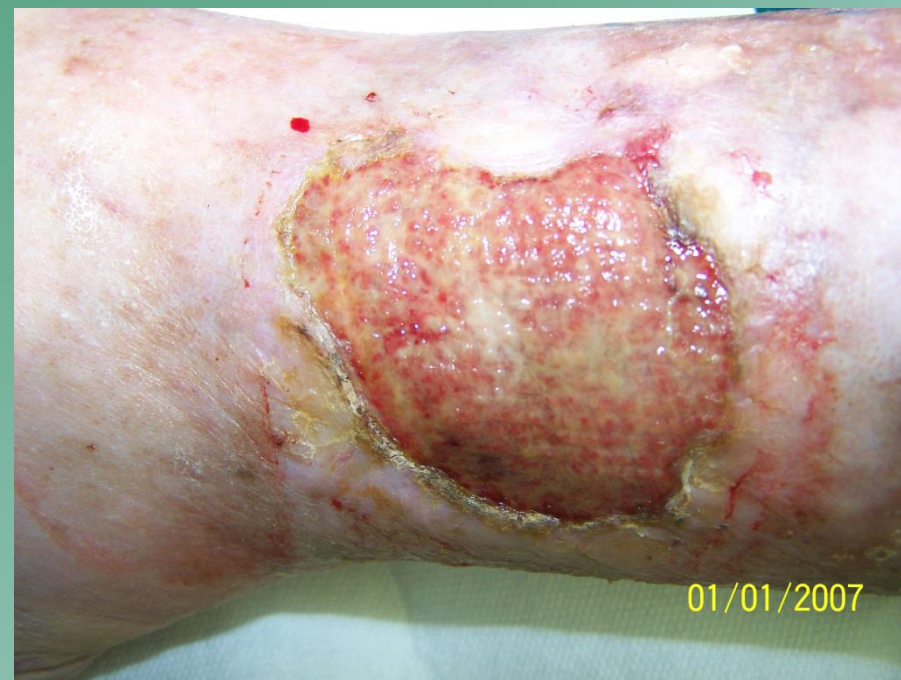
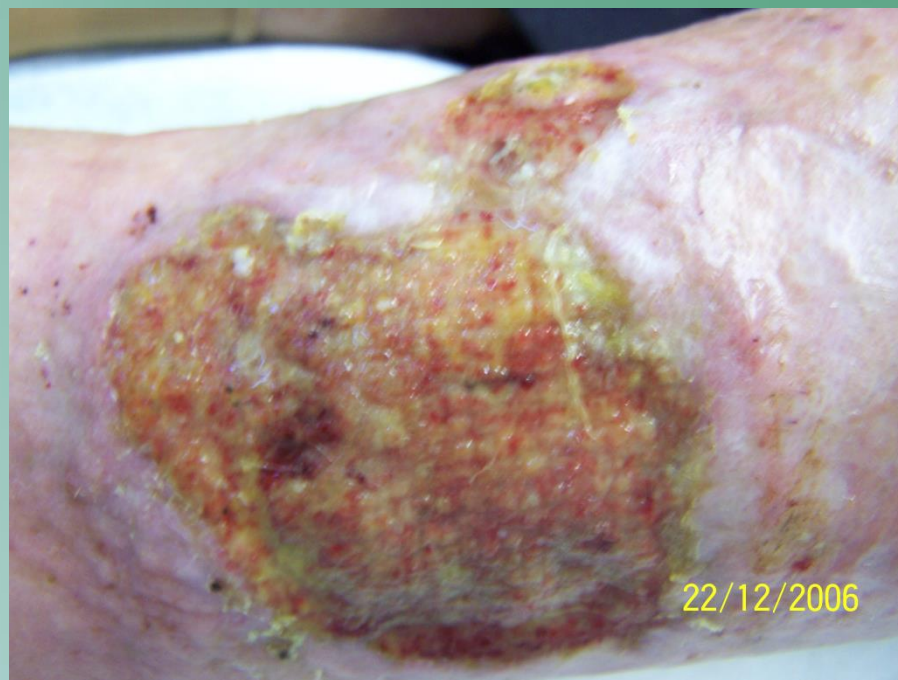


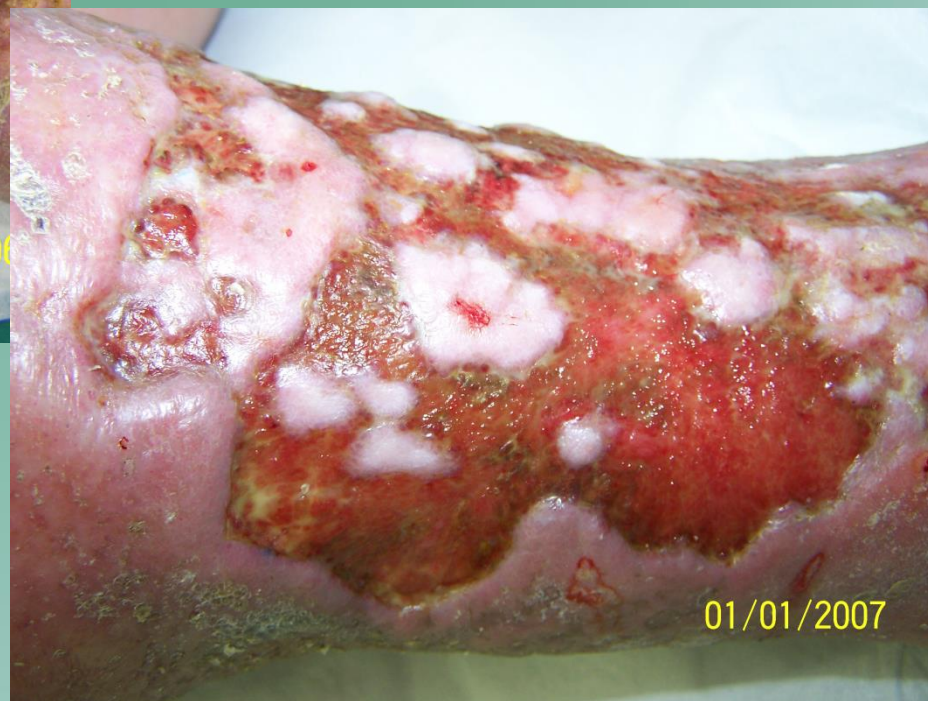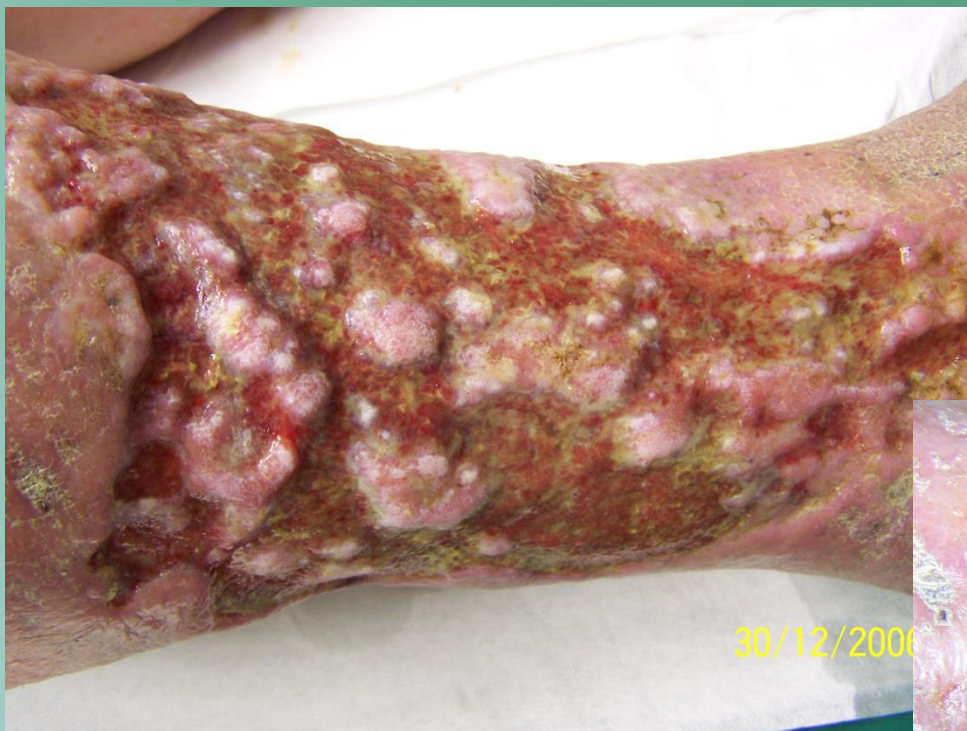по 14 днях терапией



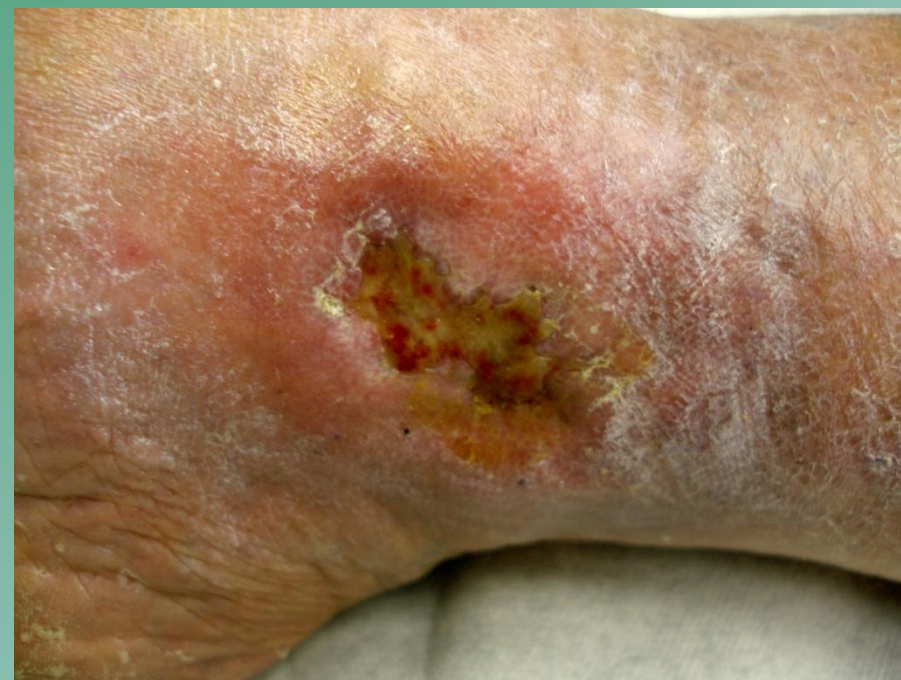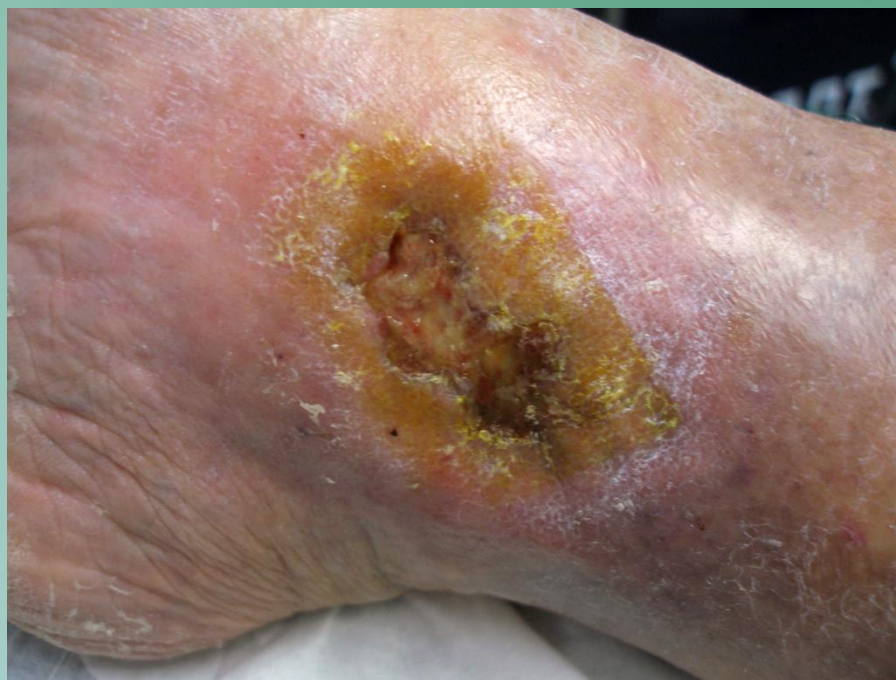Лечение язв нижних конечностей



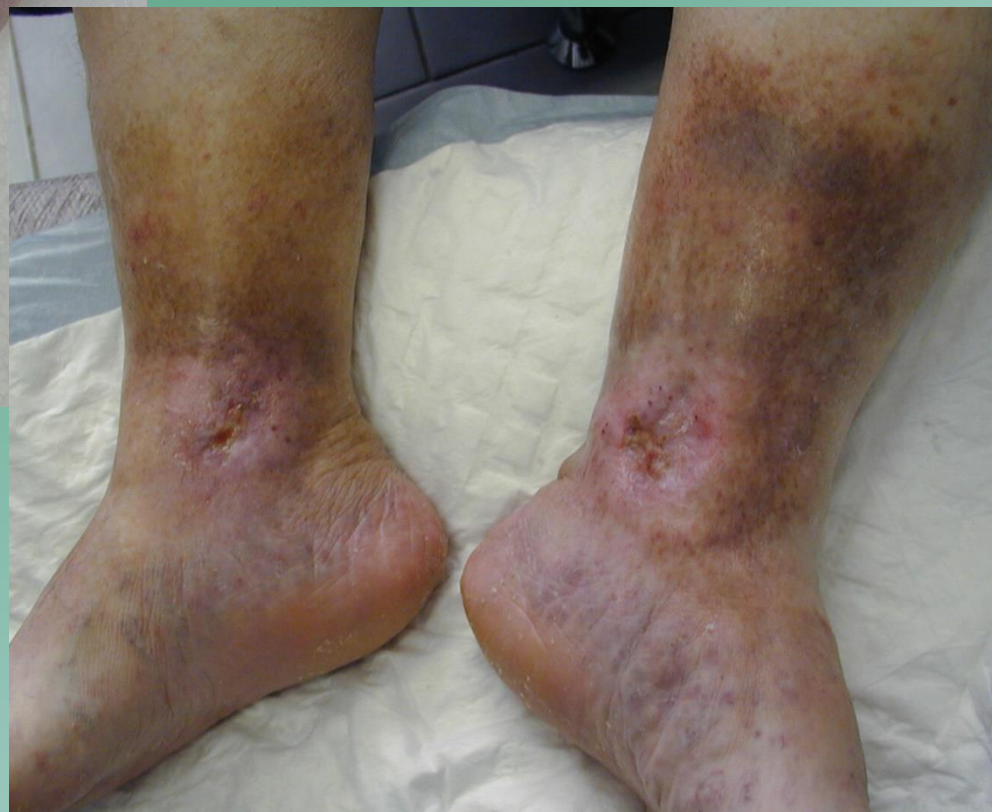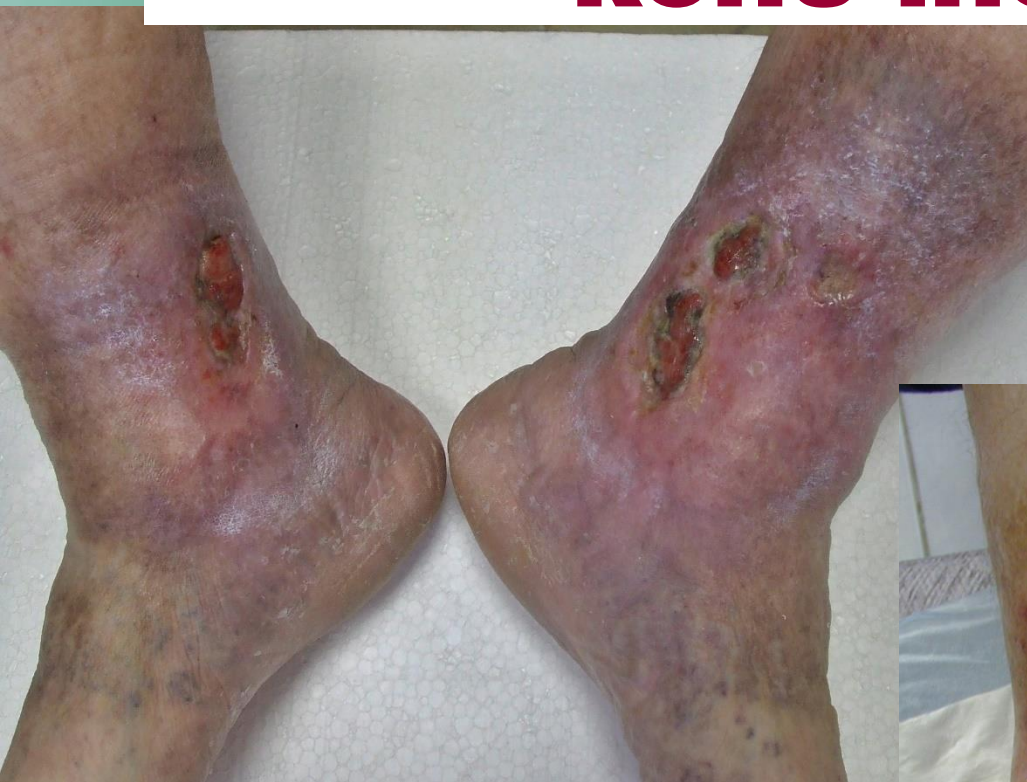Лечение язв нижних конечностей



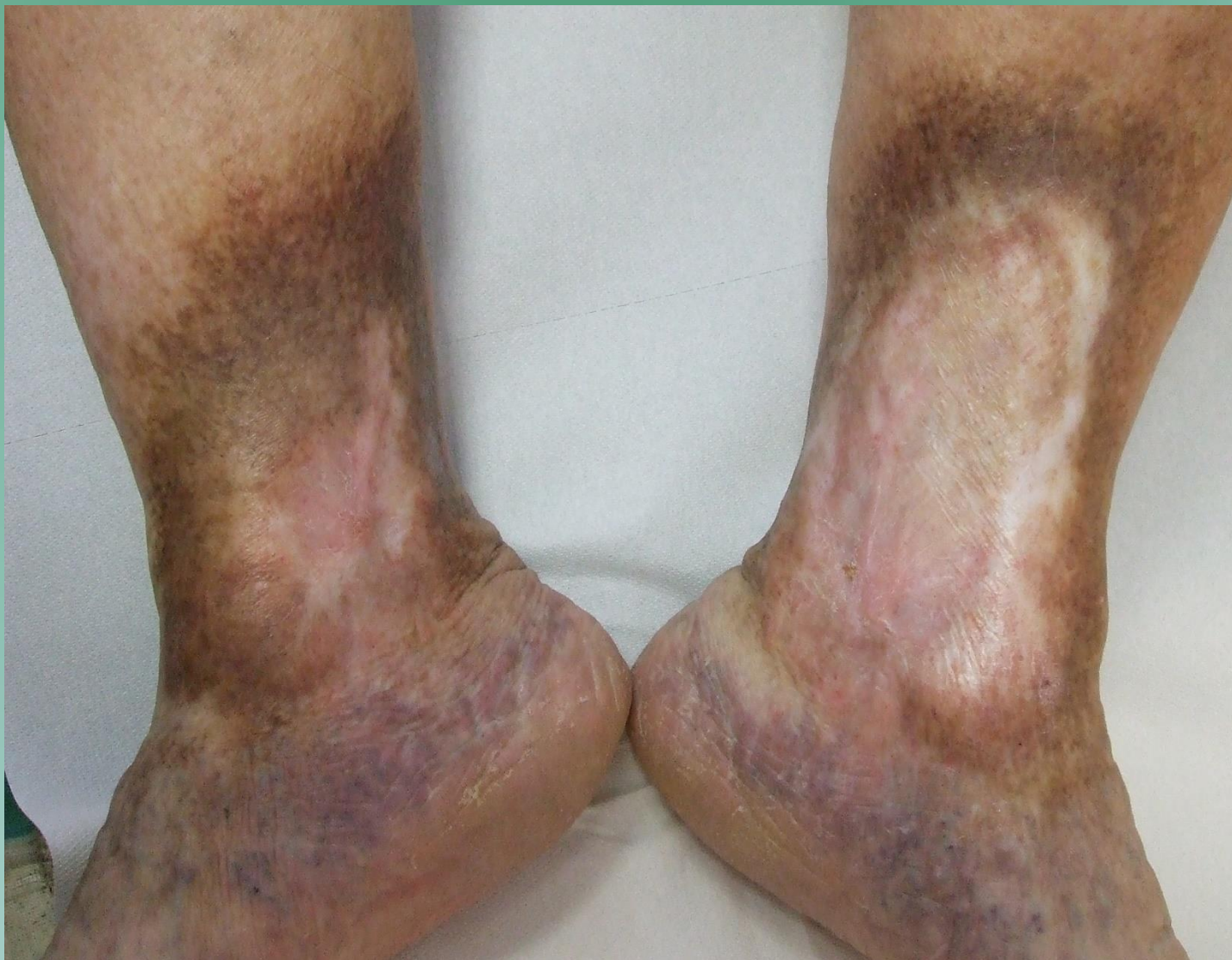Лечение язв нижних конечностей



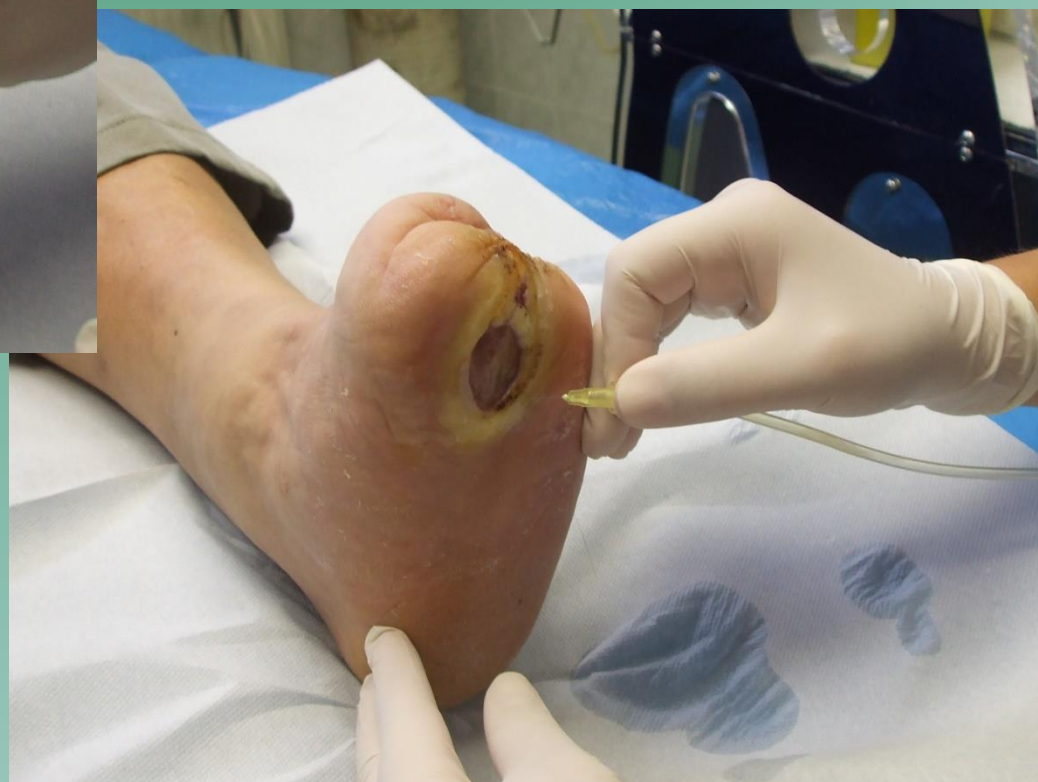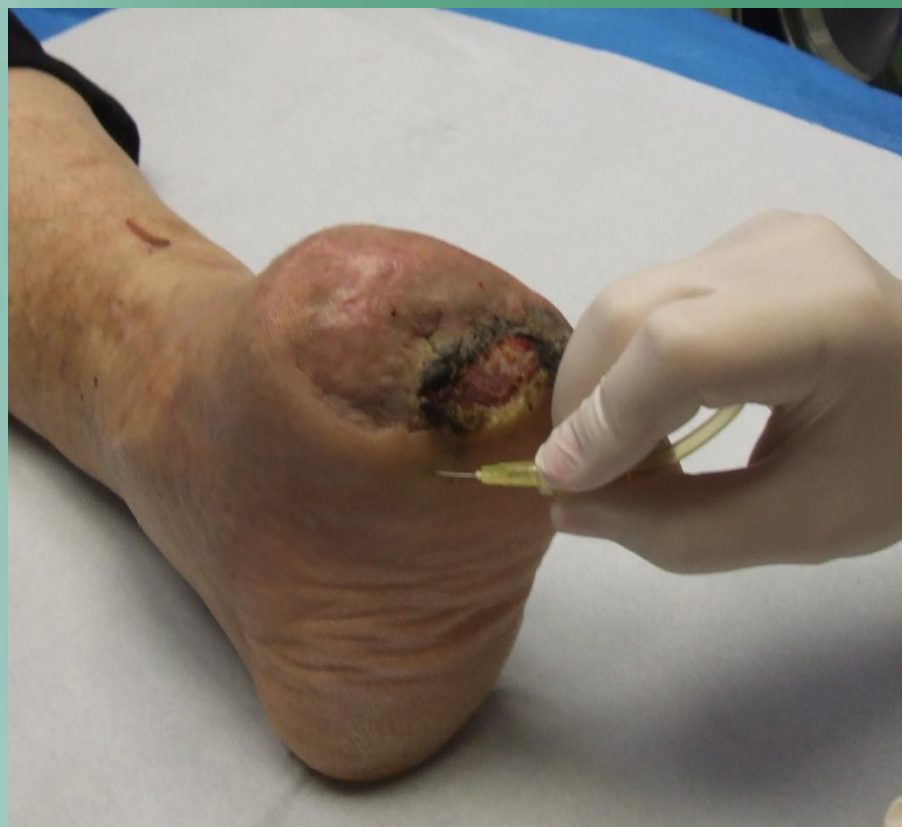Лечение язв нижних конечностей



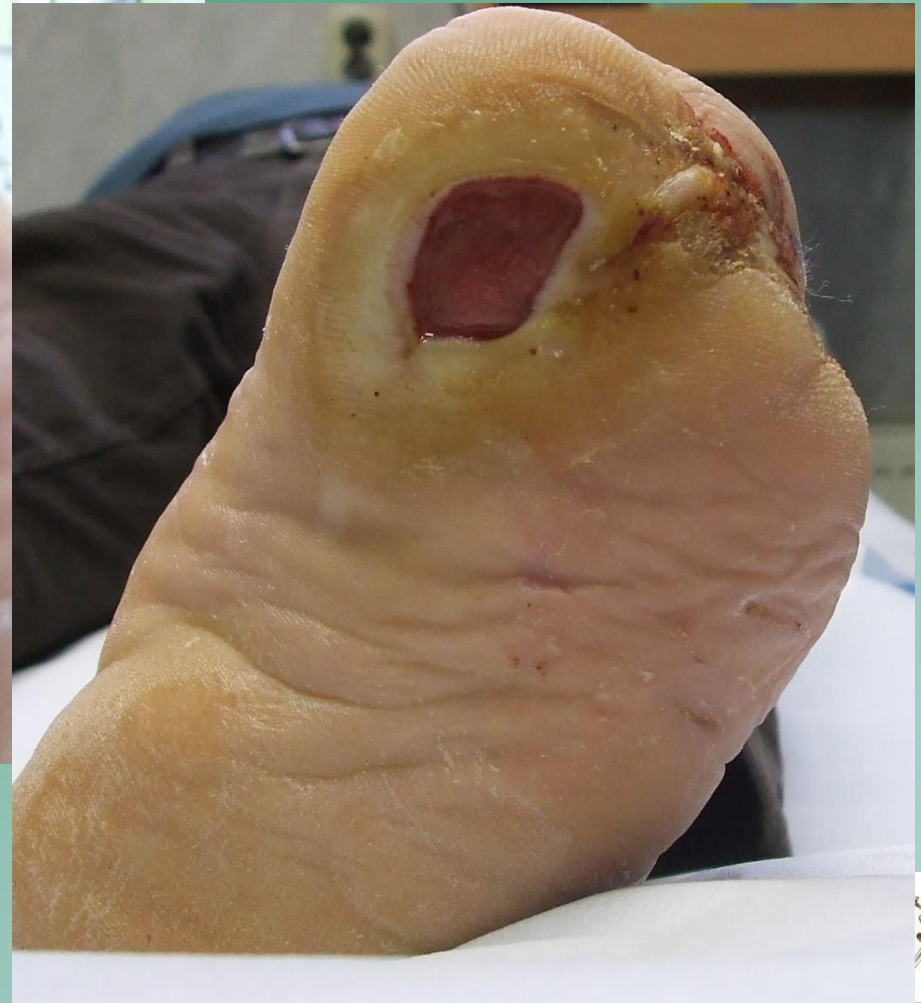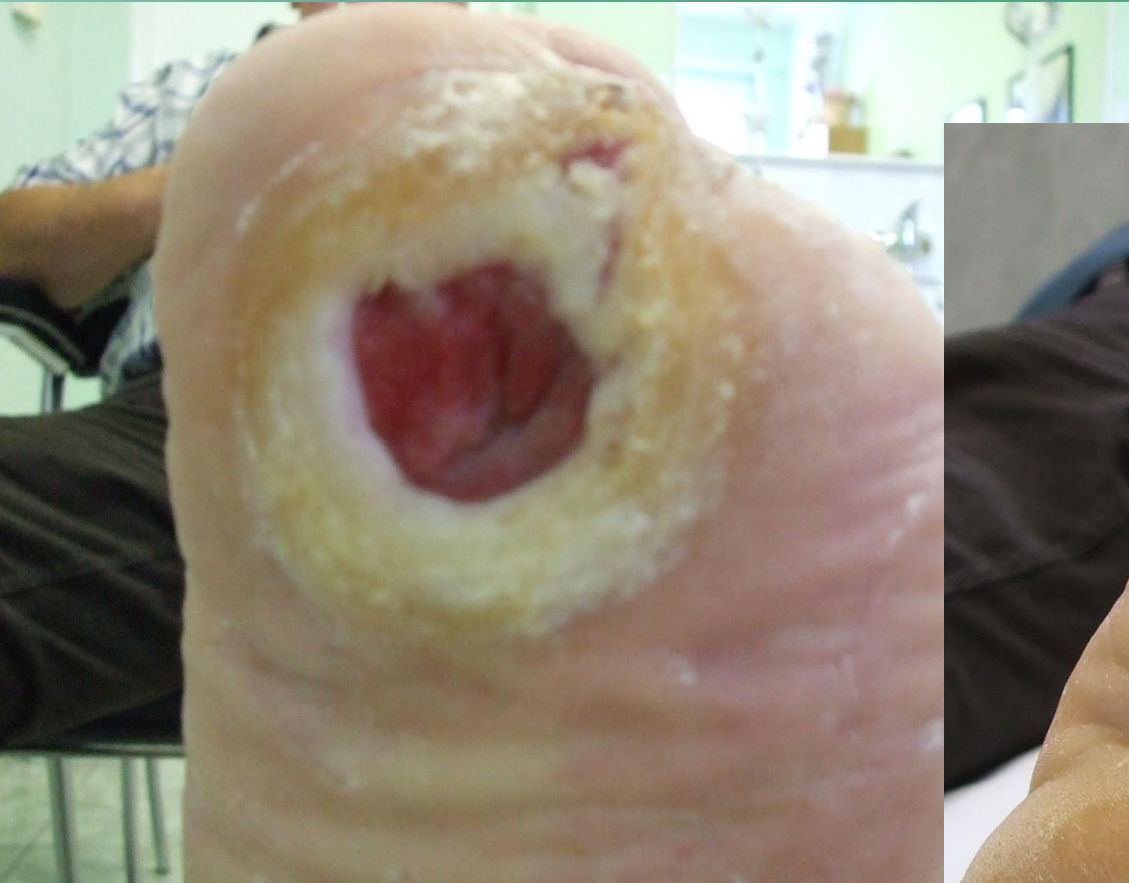Конечный эффект



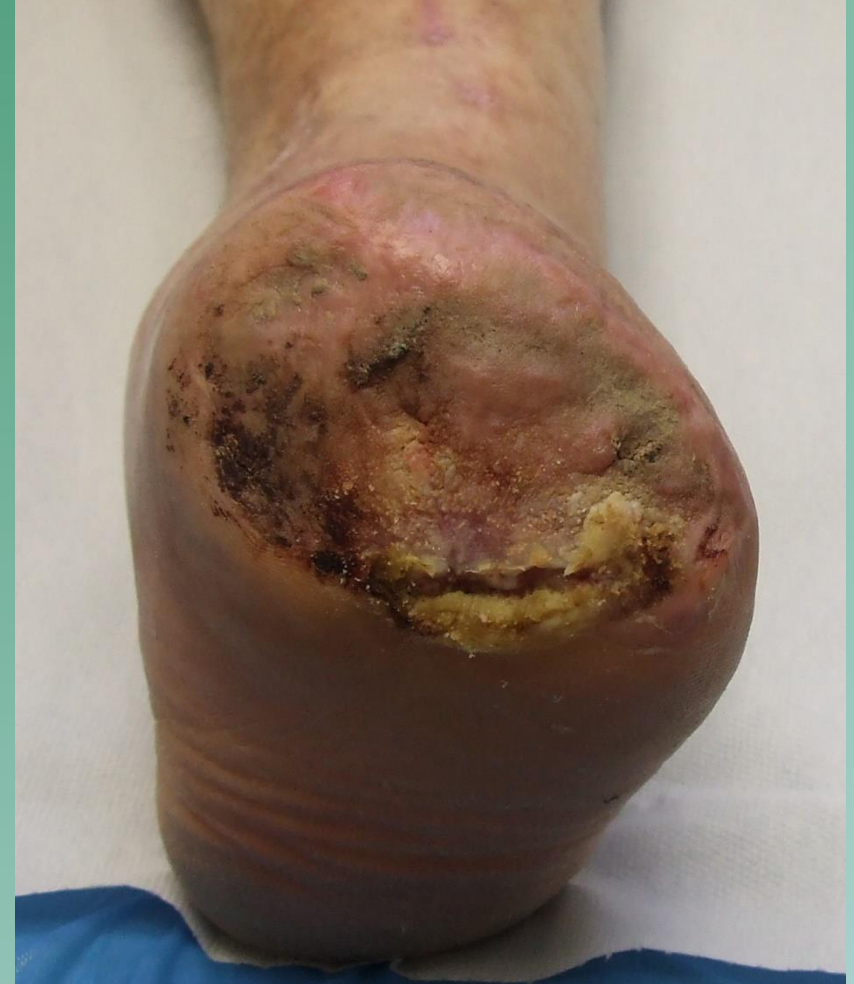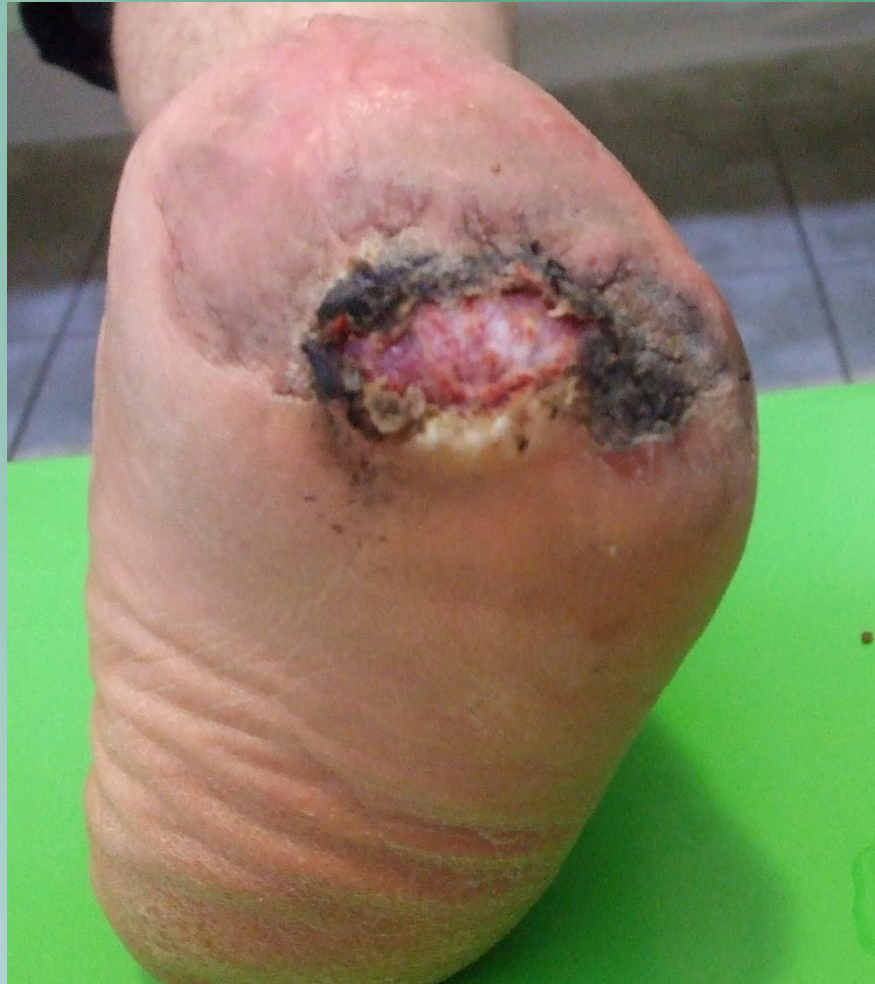Лечение диабетической раны



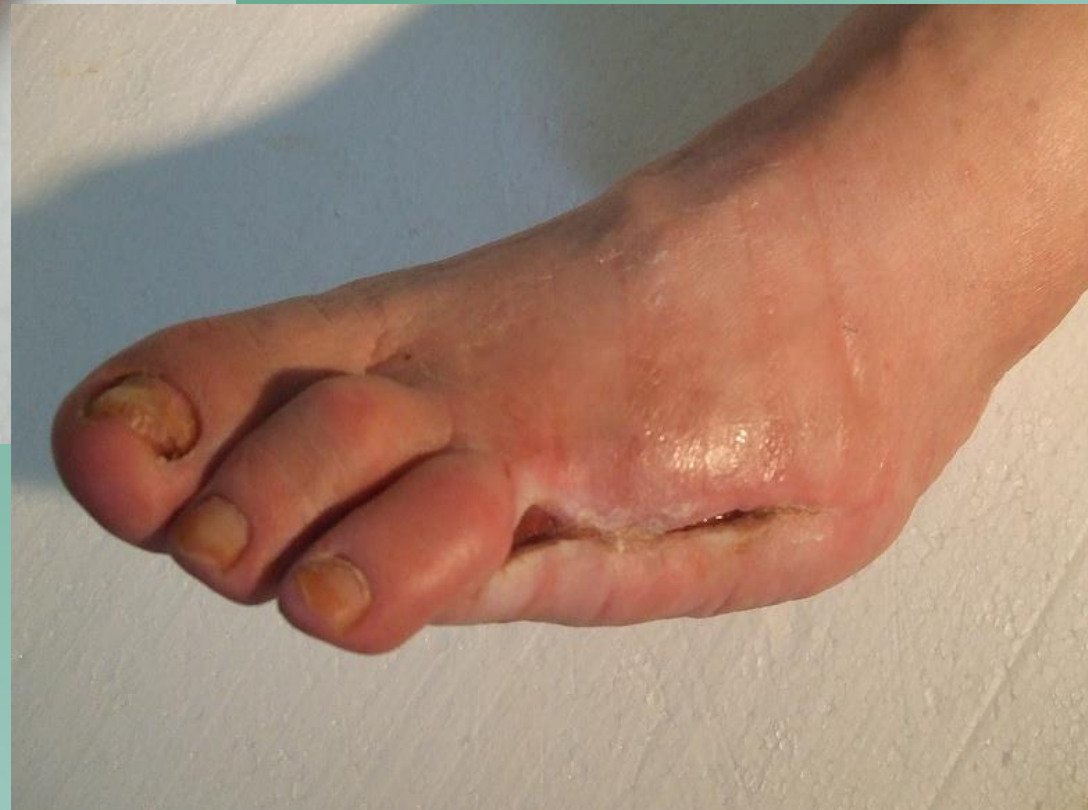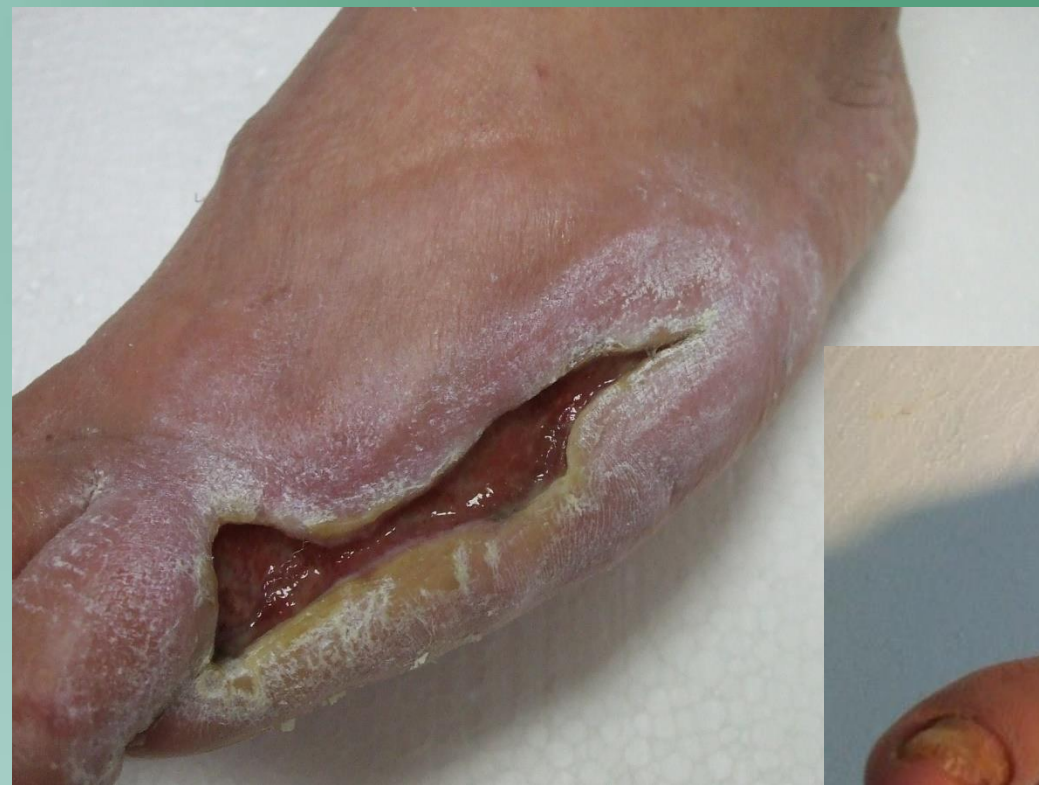Лечение диабетической раны



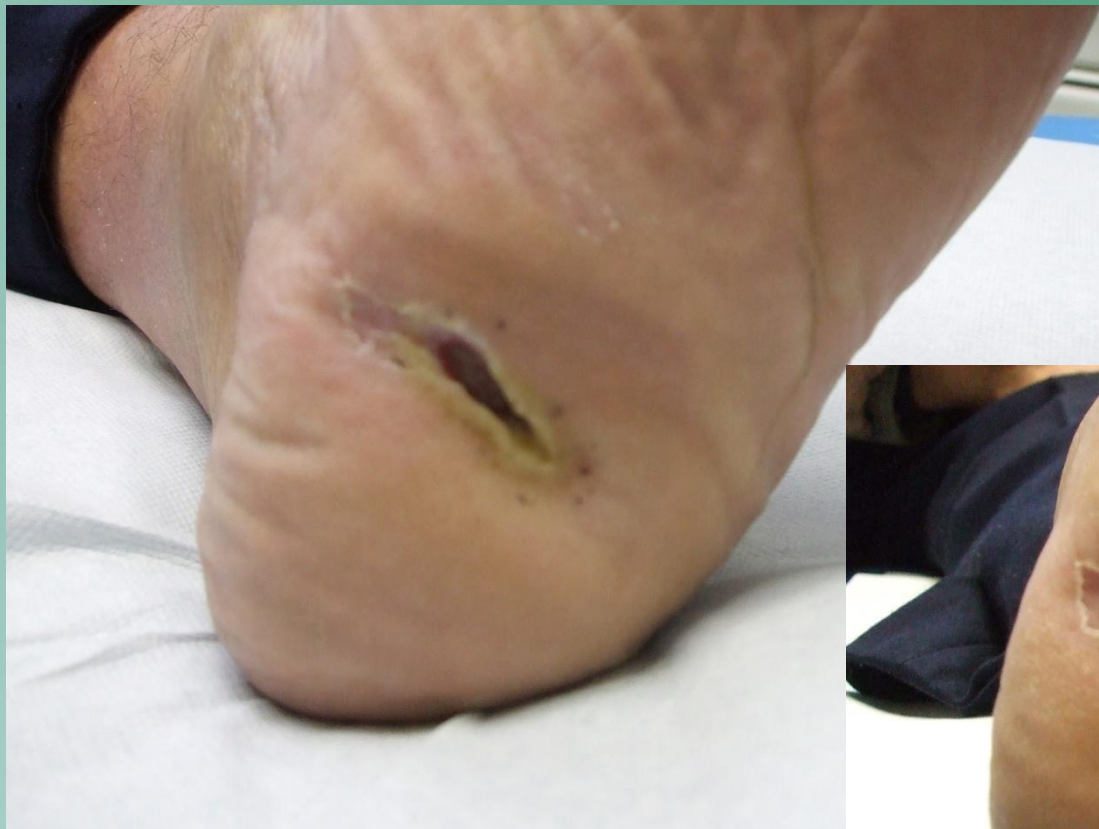Лечение диабетической раны



Лечение диабетической раны

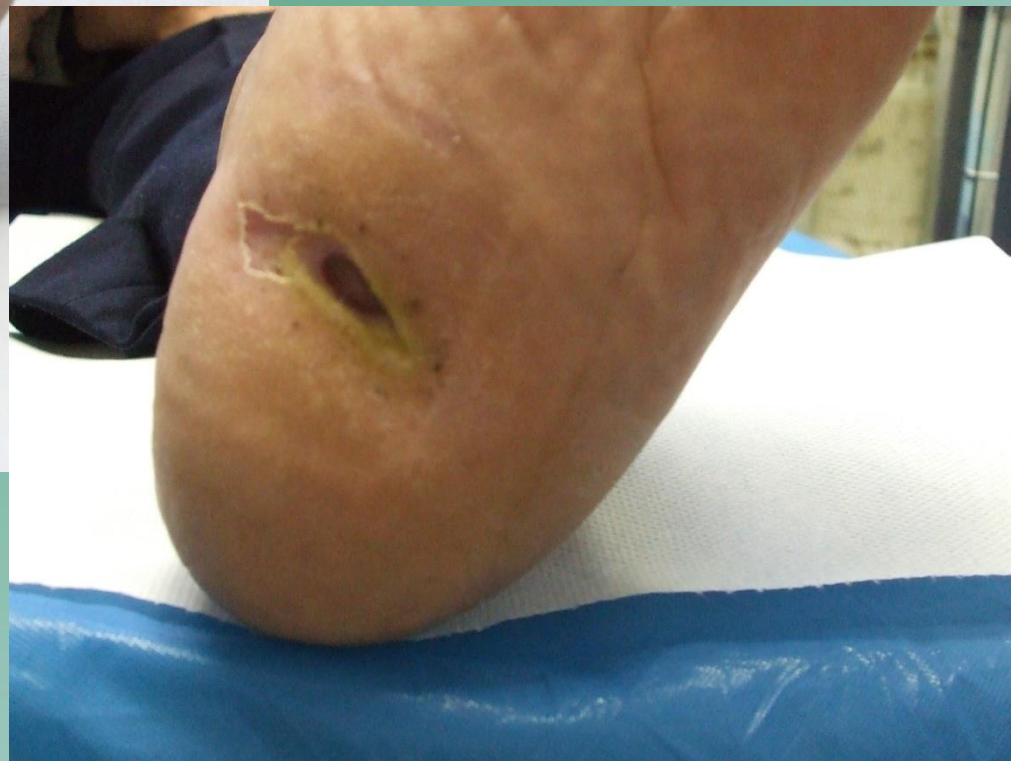

75 – летний пациент г-н Г.

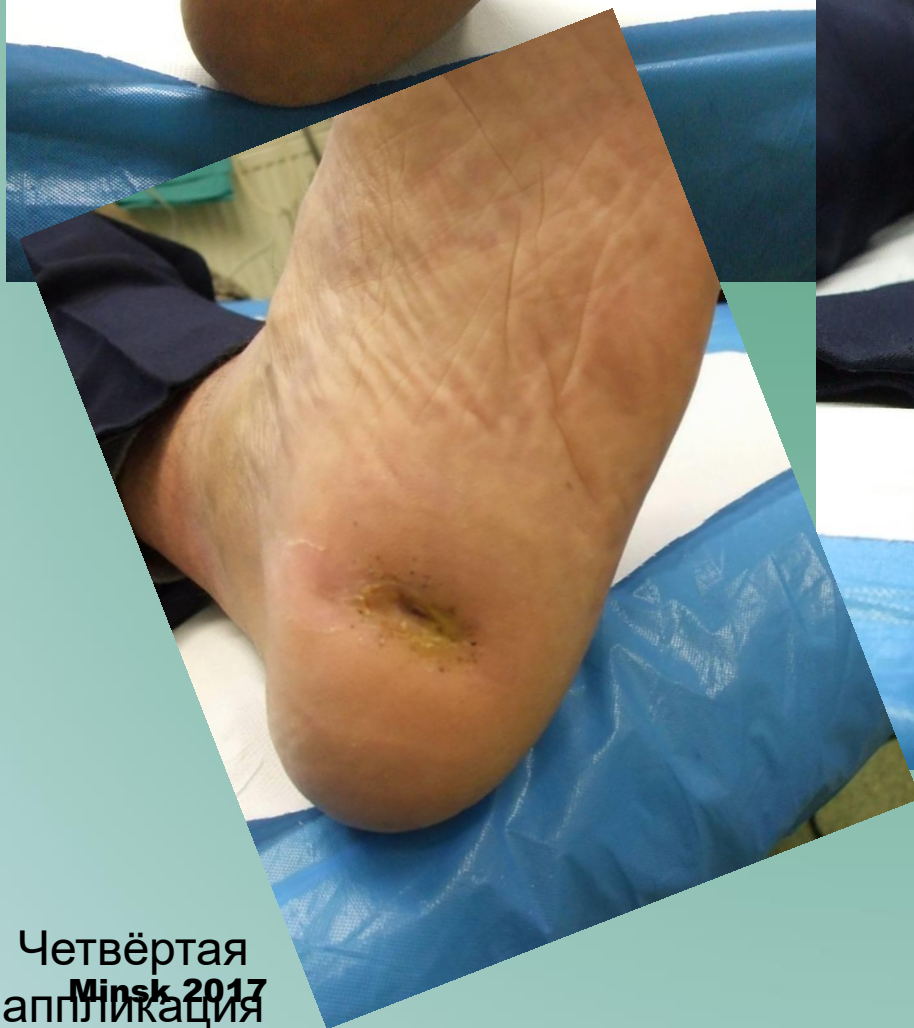
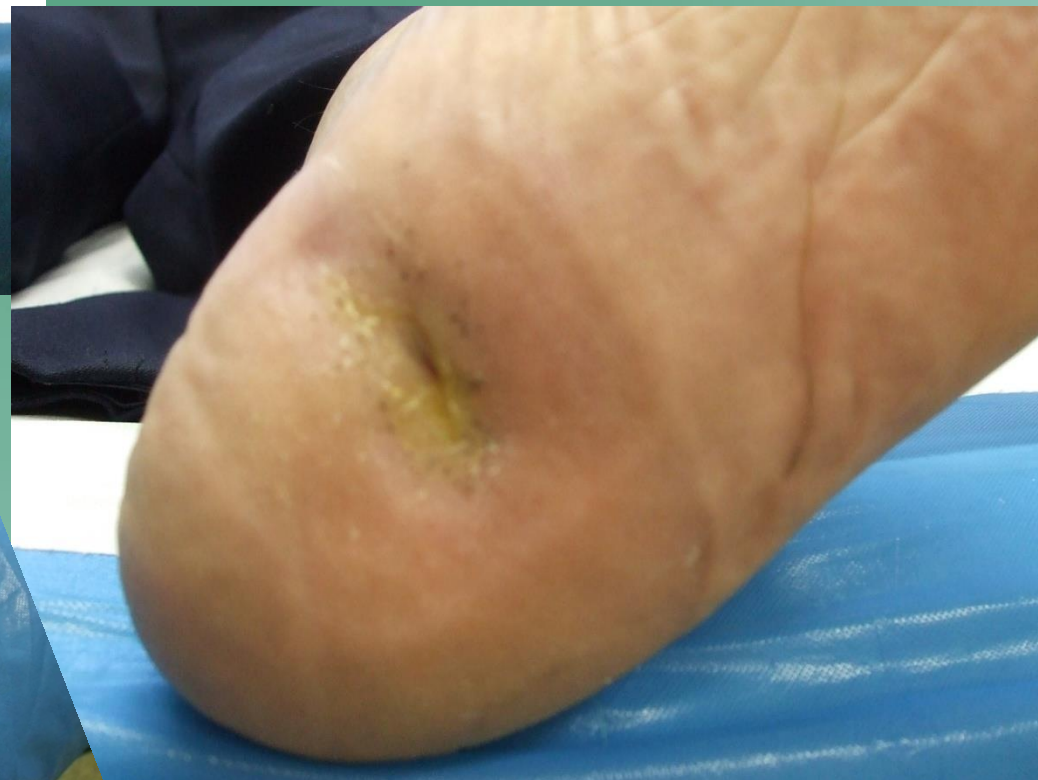
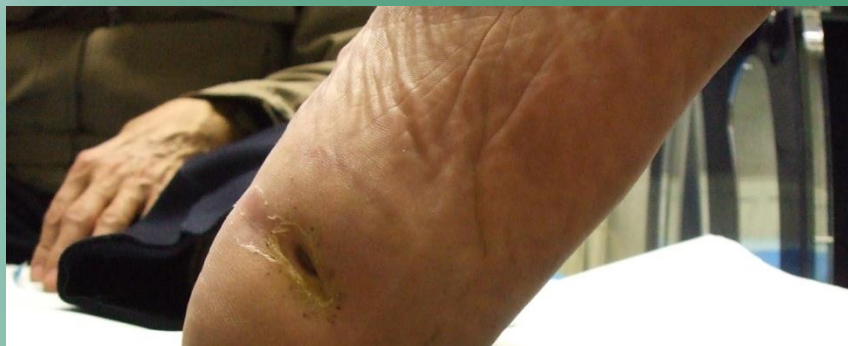Перед первой аппликацией

Вторая аппликация



Третья аппликация

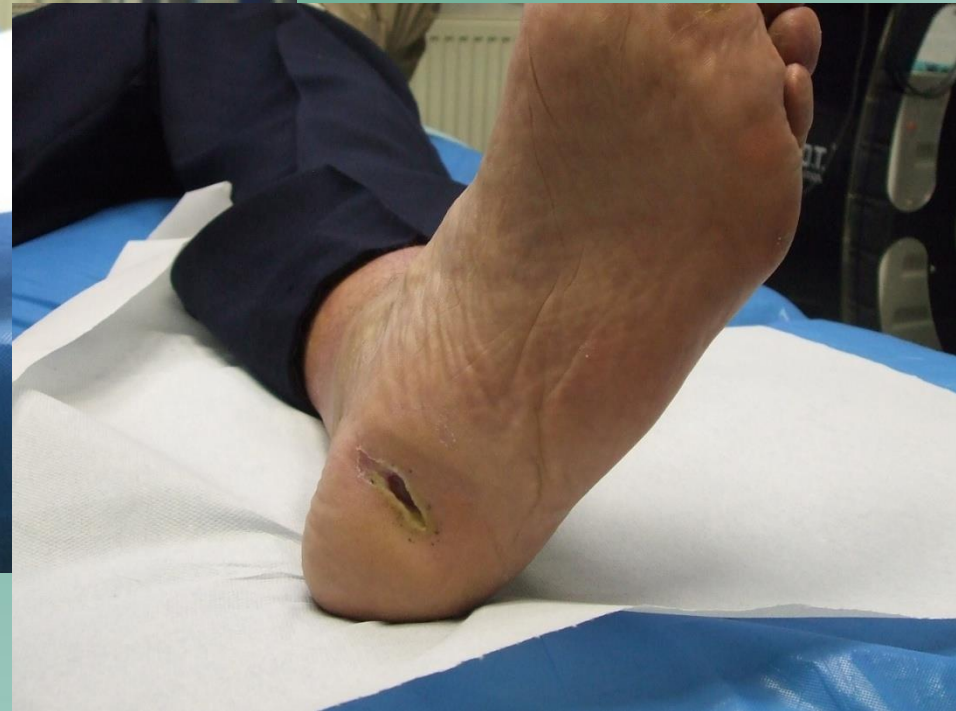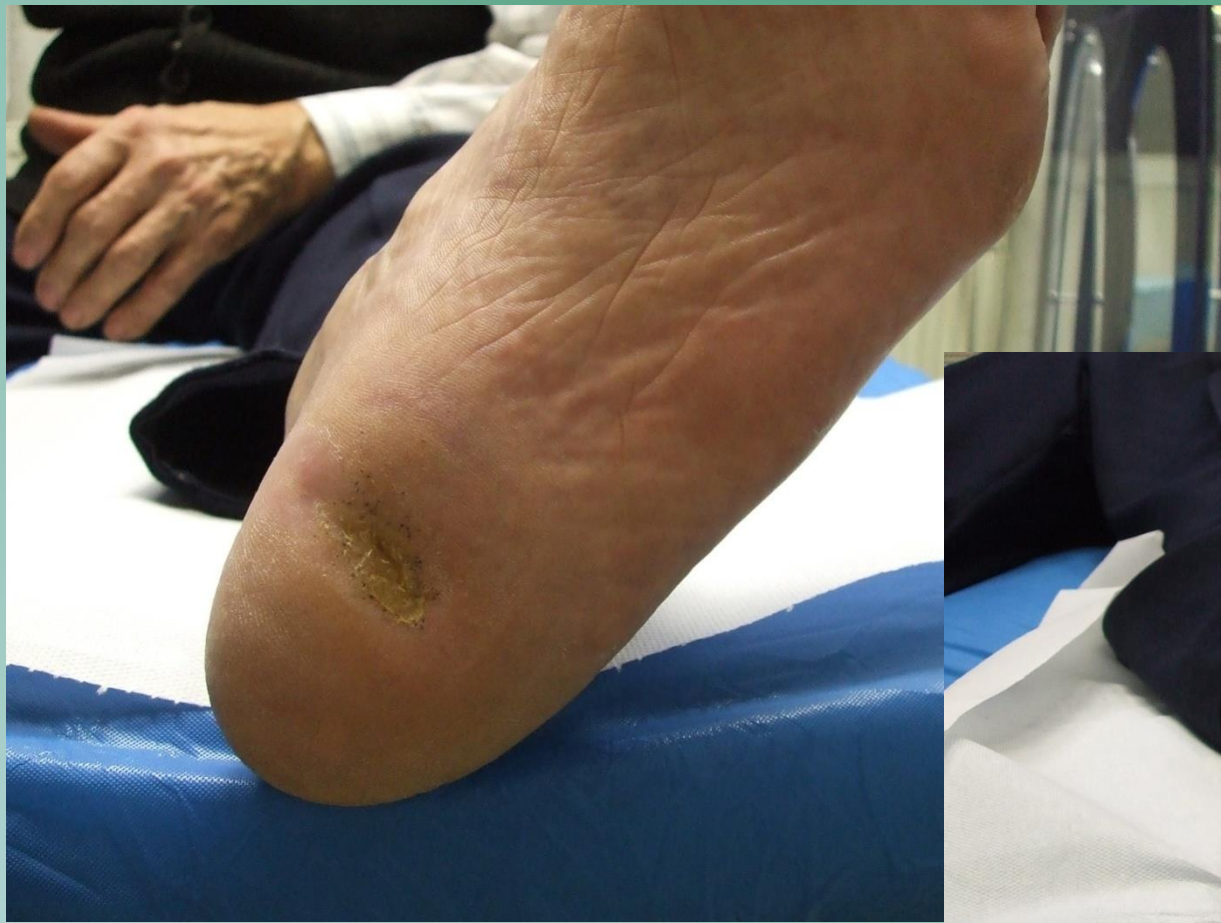


Пятая аппликация

Четвёртая
аппликация
Minsk 2017



СРАВНЕНИЕ 1. и 7. аппликации²⁵



Заключение

Весь наш опыт убедил нас в исключительной эффективности карбокситерапии при лечении язв нижних конечностей.

Карбокситерапия значительно ускоряет заживление хронических ран, абсолютно безопасна, очень хорошо переносится пациентами, миниинвазивна, вызывает естественную реакцию организма и может применяться в сочетании с другими методами лечения хронических ран.